Upprättare: Carola M Andersson

Fastställare: Alf Kågström

Skallasymmetri- åtgärder och utredning, VO BUS

Syfte och omfattning

Syftet med rutinen är att beskriva hantering av asymmetrisk huvudform hos spädbarn. Gäller BUS Gävleborg

Allmänt

Asymmetrisk huvudform hos barn är vanligt och oftast orsakat av att barnen har fått ligga utan kudde eller har valt en favoritsida. Ibland kan det bero på nedsatt motorisk funktion eller torticollis (stramhet i ena sidans sternocleido-mastoideus), vilket bör beaktas i undersökningen. Vissa barn föds med en skevhet i skallen till följd av att de legat ”snett” innan födelsen. Dessa barn har skallar som, sedda uppifrån, är rombformade (ena sidan av pannan och motstående sida av nacken är tillplattade). Denna skevhet förstärks mycket lätt av ryggläge. Det är dock ingen tvekan om att alla spädbarn skall ligga på rygg för att minska risken för plötslig spädbarnsdöd, enligt Socialstyrelsens rekommendationer

Ansvar och roller

Samtliga barnläkare inom BUS Gävleborg ansvarar för att följa denna rutin.

Beskrivning

Behandling och förebyggande åtgärder

Om asymmetrin är lägesbetingad ges följande råd till barnets föräldrar:

- Viktigt med lägesändringar
- Undvik att ligga på favoritsidan
- Träna på att ligga på mage under uppsikt
- Om barnet är litet kan man med fördel använda en rullad handduk under bröstet för att det ska vara lättare att träna på mage.

Använd lämplig huvudkudde enl. rekommendation av fysioterapeut se Assymetrisk huvudform

Utredning

Barn som vid födelsen eller senare uppvisar en skevhet/snedhet i skallen bör remitteras till Barn- och ungdomssjukvården. Då misstanke om för tidig suturslutning väcks vid undersökning på BB o/e vid första barnläkarbedömning kan skallröntgen eller MR/CT vara motiverad.

Kopians giltighet garanteras endast på utskriftsdatumet

Vid skevhet som ej noterats vid födelsen utan uppkommit senare rekommenderas i första hand att Kraniofacialt centrum UAS konsulteras.

Remittering

http://www.akademiska.se/Verksamheter/Kraniofacialt-centrum/For-dig-som-ar-remittent/

- Remiss till fysioterapeut skrivs så tidigt som möjligt

- Kraniofacialt centrum bedömer bilder + remiss avgiftsfritt och ger remissvar med råd och rekommendationer inklusive behov av skall-rtg och uppföljning. Först när så bedöms motiverat kallas barnen för ställningstagande till kirurgiskt åtgärdande.

  Konsultation sker lämpligen med fotografier tagna rakt framifrån, rakt uppifrån samt från sidan och eventuellt bakifrån. Använd digitalkamera som finns inom Barn- och Ungdomssjukvården. Bilderna bifogas med elektronisk remiss. Kopia måste då scannas i patientens journal.

  Remiss samt bilder kan även skickas i vanligt brev till:
  Plastkirurgi mott.
  Att. Kraniofacialt centrum
  75185 Uppsala

Kraniofacialt team kan konsulteras telefonledes på tel.nr: 018-611 54 36.

- Till den elektroniska remissen kan du bifoga bilder på patienten samt patientuppgifter.

E-post för snabb bedömning

För att få en snabb bedömning av om en skalldeformitet kräver kirurgi eller andra insatser kan du skicka bilder till oss med e-post. OBS! Vid denna första kontakt ska personnummer inte anges.

- Använd e-postadressen huvudform@akademiska.se

- Vi är tacksamma om du e-postar bilderna enligt vårt exempel, gärna i jpeg-format.

- Se till att hela barnets huvud syns på bilden.

- Vid foton tagna ovanifrån är det viktigt att öronen syns.

- Om patienten har långt hår, vänligen blöt och platta till det för att bättre visa formen på huvudet.

Kopians giltighet garanteras endast utskriftsdatumet

- Om patienten har lugg, se till att pannan syns tydligt.
- Uppge kön och ålder samt frågeställning.
- Du får svar inom några dagar.

Bild tagen på höger sida

Bild tagen på vänster sida



Bild tagen framifrån

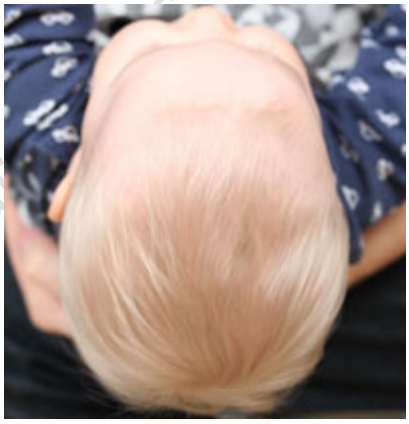

Bild tagen ovanifrån

Föräldrainformation om spaltmissbildningar och kraniofaciala syndrom

Länk till föräldrainformation/broschyr för nedladdning alt. utskrift: http://www.akademiska.se/Global/Neuro/Plastikkirurgi%20och%20k%c3%a4kkirurgi/Dokument/KfC/Kraniebroschyr_webb.pdf

Dokumentinformation

Dokumentet har tagits fram av MUG Neo. Granskat av David Skog öl/MSL neonatalvården, Gävle VO BUS.

Konjans g... endast utskriftsdatumet